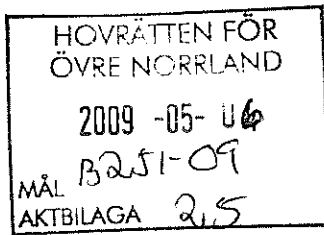


Rättsliga rådet
Jeanette Svensson
Tel. 075-2473823



Hovrätten för Övre Norrland
Rotel 4
Box 384
901 08 UMEÅ


**Yttrande i Hovrätten för Övre Norrlands ärende med mål nr
B 251-09 rörande Stenvall, Caroline, 790505-8942**


Socialstyrelsen har i ärendet inhämtat yttrande (se bilaga) från styrelsens vetenskapliga råd, docenten Peter Krantz, specialist i rättsmedicin, Rättsmedicinalverket i Lund.

Socialstyrelsen delar den uppfattning som kommer till uttryck i det avgivna yttrandet.

Beslut rörande detta yttrande har fattats av hovrättslagmannen Göran Ewerlöf, ordförande, docenten Robert Grundin, föredragande, professorn Peter Löwenhielm och f.d. riksdagsledamoten Leif Carlson.

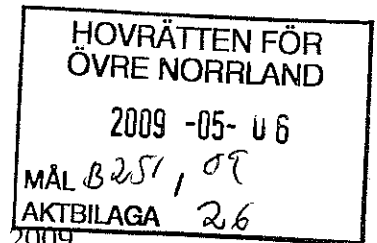
På Socialstyrelsens vägnar


Göran Ewerlöf


Robert Grundin

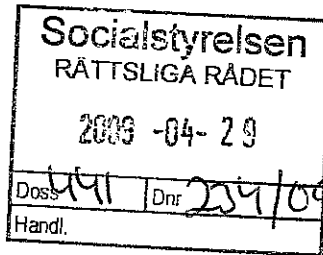
Peter Krantz

Docent, överläkare
Ledamot i Socialstyrelsens vetenskapliga råd



Lund 27 april 2009

Till
Rättsliga Rådet
att: Jeanette Svensson
Socialstyrelsen
106 30 STOCKHOLM



Av Socialstyrelsens rättsliga råd anmodad att avge yttrande i Hovrätten för övre Norrlands ärende med mål nr B 251-09.

Erhållna handlingar

Begäran om yttrande dagtecknat 2009-04-03 från Hovrätten för övre Norrland ställt till Socialstyrelsens rättsliga råd.

Kopia på protokoll dagtecknat 2009-04-03 från Hovrätten för övre Norrland avseende beslut att inhämta yttrande från Socialstyrelsens rättsliga råd.

Kopia på överklagande dagtecknat 2009-03-31 ställt till Hovrätten för övre Norrland, undertecknat advokat Leif Silbersky.

Kopia på rapport – utvidgad rättsmedicinsk obduktion fnr F08-0457, undertecknad underläkare Ankin Güvencel och överläkare Susan Sprogøe-Jakobsen.

Kopia på dom meddelad 2009-03-19 av Gällivare tingsrätt, mål nr B 655-08.

Undertecknad har vidare ur Rättsmedicinalverkets databas som innehåller 380 fotografier i aktuellt ärende uthämtat tio stycken fotografier, nämligen fotografierna märkta löpnummer 163, 166, 175, 192, 196, 204, 252, 264, 294 och 331.

Frågeställning

Enligt ovan nämnd begäran till Rättsliga rådet från Hovrätten för övre Norrland önskas yttrande dels över slutsatsen i det rättsmedicinska utlåtandet över obduktionen av Carolin Stenvall (tingsrättens aktbil. 79 s 342 ff) att fynden talar för att skottskadan i bröstkorgen har uppkommit före eller i direkt samband med döden, dels – mot bakgrund av vad överläkaren Susan Sprogøe-Jakobsen uppgav vid tingsrätten – huruvida någon säker slutsats kan dras i detta avseende.

Sammanfattning av inkomna handlingar

Carolin Stenvall lämnade sin bostad 2008-09-12 och antogs på goda grunder ha passerat Shell i Töre vid 14.15-tiden samma dag. Hon anmäldes försvunnen lördagen 2008-09-13 kl. 10.42. Hon anträffades liggande död 2008-10-22 i ett skogsområde i anslutning till E 10 Överkalix kommun.

Av ovannämnd dom framgår att hon sannolikt träffat den misstänkte gärningsmannen vid ”Stenbron” 2008-09-12 kl 16.00 – 16.30. Den misstänkte gärningsmannen har medgivit att han knuffade henne och därefter förde bort henne från platsen i sin bil. Han transporterade henne

därefter i bil till en skogsväg vid en plats kallad "58-an" som ligger 4-5 km norr om Mäntyvaara. Han hade där lastat ut henne ur bilen och skjutit henne. Enligt ett vittne skall två skott ha hörts i området ca kl. 23, 2008-09-12. Påföljande dag iakttog andra vittnen en blodfläck på en skogsväg vid "58-an". Dagen därpå återkom dessa vittnen till platsen och då sågs blodet bara som en stor "oljefläck".

Av rapport – utvidgad rättsmedicinsk obduktion framgår att kroppen efter Carolin Stenvall undersöktes 2008-10-28. Kroppen företedde långt framskridna förruttnelseförändringar och ställvis sågs brännskador. Den högra underarmen, det högra underbenet och det vänstra underbenet hade lossat från kroppen.

Huvudet företedde omfattande söndertrasning av skalltaget, skallbasen och ansiktsskelettet inklusive underkäken samt brott på den översta halskotan.

På bålen sågs en skada med söndertrasning av det nionde vänstra revbenet på ryggsidan samt ett hål i huden strax under den högra revbensbågen. Utseendet av skadan på det nionde revbenet på ryggen sammantaget med fyndet av ett 0,6 cm i diameter stort koppar- och mässingsfärgat metallfragment strax under läderhuden i anslutning till såret på bukens övre högra del utgör observationer som i utlåtandet formuleras som att hon företett "en skottskada med ingångsöppning på ryggens vänstra sida" och "utgångsöppning strax under den högra revbensbågen".

Bilddokumentation

På ovan nämnda 10 fotografier av de 380 fotografier som finnes lagrade framgår med tydlighet de omfattande förruttnelseförändringar som finns beskrivna i obduktionsprotokollet. Vidare kan ses den omfattande söndertrasningen av skallen med ett förmodat ingångshål i skallens bakre högra del och mycket kraftig söndertrasning av skallens främre vänstra del med stora benförluster. På en av bilderna kan ses det preparerade nionde revbenet. På sex av bilderna ses bålen framifrån och då särskilt det misstänkta skottsåret på bukens övre högra del. I anslutning till detta sår ses i en underhudspreparation en rödaktig blodliknande missfärgning. På en annan bild ses rekonstruktion av den tänkta skottriktningen genom det vänstra nionde revbenet på ryggsida fram genom bålen. På bilderna ses endast obetydliga fragment av de inre organen i enlighet med obduktionsprotokollet.

Bedömning

Beträffande bedömningen av skullskadorna, brännskadorna och förruttnelseförändringarna föreligger inget önskemål från hovrättens sida om förnyat ställningstagande och jag har ingen annan mening än den som framgår av utlåtandet.

Beträffande skottskadan på bålen kan sägas att jag helt delar den bedömning som framgår av utlåtandet, nämligen att skottriktningen varit bakifrån – framåt, det vill säga att skadan på det vänstra nionde revbenet motsvarar platsen för projektilens ingång och såret på bukens övre högra del motsvarar dess utgång. Fyndet av ett projektilfragment i anslutning till det senare såret talar entydigt för detta, men är också ett uttryck för att projektilen deformerats, vilket är av betydelse.

Av domen från Gällivare tingsrätt framgår att detta metallfragment har en sammansättning överensstämmande med ammunition funnen i den misstänktes vapenskåp och oaktat att den på skogsvägen vid "58-an" påträffade "uppsvampade" gevärskulan ej med säkerhet kunnat bindas till Toni Alldéns jaktvapen, ett gevär av märket Ruger kaliber 30-06 förefaller det mig mycket sannolikt att de två skottskadorna åstadkommits med ett vapen av detta slag, d.v.s. jaktammunition – halvmantlade projektiler – avlossade från en älgstudsare. Sådana vapen avlossar projektiler med högt energiinnehåll och till följd av deras konstruktion har de förmåga att avge stora delar av denna

energi till vävnaden i den kropp som träffas. Skadorna blir i sådana fall mycket mer omfattande än de som kan ses vid t.ex. träff med projektiler från pistoler och revolverar. Skottkanaler förorsakade av projektiler från de sistnämnda vapenslagen förorsakar vanligen närmast smala kanalliknande deformationer i vävnaden, medan skadorna som förorsakas av träff med jaktammunition i kaliber 30-06 förorsakar omfattande vävnadsskador långt från den egentliga skottkanalen till följd av de tryckvågor som sprider sig i vävnaden och den s.k. pulserande kavitet (hålrum) som uppkommer.

Ovanstående skademekanism kan förklara de mycket omfattande skadorna på skallen, men är också förklaringen till att det kan förväntas betydande blödning i underhudsfettvävnaden runt utgångsöppningen för en sådan projektil. I obduktionsprotokollet anges under punkt 46 att det runt defekten i huden på bukens övre högra del ses rödbruna blodutådringar i underhudsfettet inom ett runt område med en diameter av 10 cm. Området är diffust avgränsat. Denna observation är väsentlig för vidare bedömning av när skottskadan inträffat i förhållande till tiden för dödsfallet. En bedömning av detta slag göres med självklarhet bäst i samband med undersökningen, men även fotografi av nämnda blodutådring ger möjlighet till bedömning. Jag finner ingen anledning att ha annan uppfattning än den protokollet ger uttryck för, nämligen att detta är en äkta blödning.

Det finns ingenting i denna skadas utseende som talar emot att skadan uppkommit medan Carolin Stenvall varit i livet eller i direkt samband med döden.

Om Carolin Stenvall hade avlidit i anslutning till det först uppgivna våldet, ca kl. 16.00, hade det förflutit ca sju timmer tills ett vittne hörde skottlossning i anslutning till platsen "58-an". Även om cirkulationen hade upphört många timmar tidigare anser jag inte att det helt kan uteslutas att denna underhudsblödning skulle kunna uppstå om den döda kroppen blev skjuten genom bålen vid den senare tidpunkten och därefter under ytterligare några timmars tid blev liggande med bålens framsida nedåt. Jag instämmer således i utlåtandets formulering "att fynden talar för att skottskadan i bröstkorgen uppkommit före eller i samband med döden". men anser mig inte kunna instämma i att jag är "helt säker på att Caroline Stenvall levde när hon sköts i ryggen" såsom förhöret med rättsläkare Susan Sprogöe-Jakobsen sammanfattas i tingsrättens dom. sid. 35.

I detta sammanhang måste dock även tas hänsyn till observationen av den betydande blodfläck som iaktogs på den plats där den "uppsvampade" projektilen anträffades. Under förutsättning att denna observation är riktig finner jag det helt osannolikt att så stor blodvolym skulle lämna kroppen till följd av en skottskada åsamkad en död kropp ca sju timmar efter dödsfallet. Det skulle däremot kunna vara så att skottskadan åsamkats, flera timmar förflöt, varefter den döda kroppen kom att hamna i ett sådant läge att blod som ansamlats i kroppens inre håligheter rann ut. Detta alternativ förutsätter dock att skottskadan uppkom "före eller i samband med döden". Den andra förklaringen är att en eller båda skottskadorna tillfogades henne på den aktuella platsen "före eller i samband med döden". Oavsett vilket alternativ som bedömes sannolikt talar observationen av den stora blodansamlingen starkt för att någon av eller båda skottskadorna tillfogats henne medan hon var i livet. Fyndet av blodutådringen runt utgångsöppningen på bukens övre högra del ger ytterligare stöd för denna bedömning vad beträffar skottskada på bålen. Jag är anser av ovanstående skäl det i det närmaste kan uteslutas att båda skottskadorna tillfogats henne flera timmar efter döden.

Lund som ovan


Peter Krantz